

# گزارش یک مورد بیمار مبتلا به پوروکراتوز، ویتیلیگو، لیکن اسکروز آتروفیک و لیکن پلانوس

دکتر جواد گلچای<sup>۱</sup>، دکتر افشار رمضانپور<sup>۲</sup>

۱-دانشیار، ۲-دستیار؛ گروه پوست، دانشگاه علوم پزشکی گیلان

نگریده است. این گزارش یک مورد بسیار نادر از همراهی این چهار بیماری در یک مرد ۷۰ ساله می‌باشد. **واژه‌های کلیدی:** لیکن پلانوس، ویتیلیگو، لیکن اسکروز آتروفیک

لیکن پلانوس و ویتیلیگو بیماریهای نسبتاً شایعی هستند اما همراهی این دو بیماری با دو بیماری نادرتر بنام لیکن اسکروز آتروفیک و پوروکراتوز سطحی منتشر آکتینیک از مواردیست که تاکنون گزارش

## معرفی بیمار

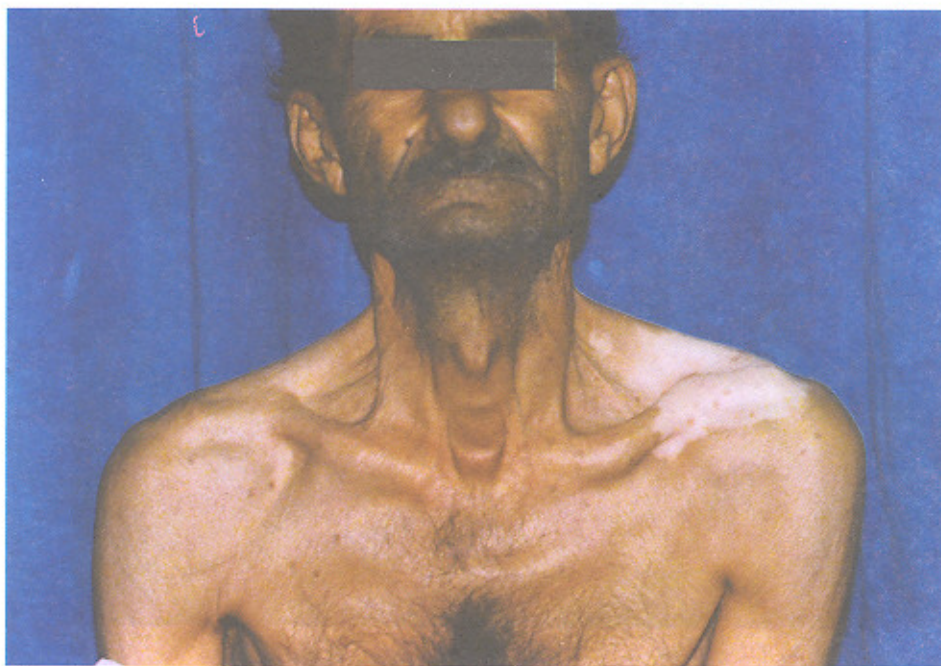
لکه‌های دیگمانته در نواحی شانه چپ، لومبوساکرال و پشت دست‌های بیمار با ویتیلیگو مطابقت می‌نمود. ضایعات پیگمانته منتشر روی صورت، تنه و اندامها از نظر بالینی و آسیب‌شناسی مطابق با بیماری پوروکراتوز منتشر سطحی آکتینیک بود. پلاک سفید عاجی رنگ اسکروتیک در ناحیه شفت پنیس از نظر آسیب‌شناسی با بیماری لیکن اسکروز آتروفیک مطابقت می‌نمود. در نمونه برداری از ضایعات مچ دست و مخاط دهان بیمار، تشخیص بیماری لیکن پلانوس از نظر آسیب‌شناسی تایید گردید.

در معاینه عمومی، بیمار کاملاً لاغر و کاشکتیک بوده و از کاهش وزن در چند سال اخیر شاکمی بود. در معاینه سیستمیک بیمار نکته خاصی نداشت. در بررسی‌های آزمایشگاهی به جز یک آنمی مزمن میکروستیک هیپوکروم ناشی از فقر آهن، سایر موارد از جمله آزمون‌های کبدی، بررسی سرولوژیک از نظر هپاتیت C و تصویربرداری از قفسه سینه طبیعی بودند.

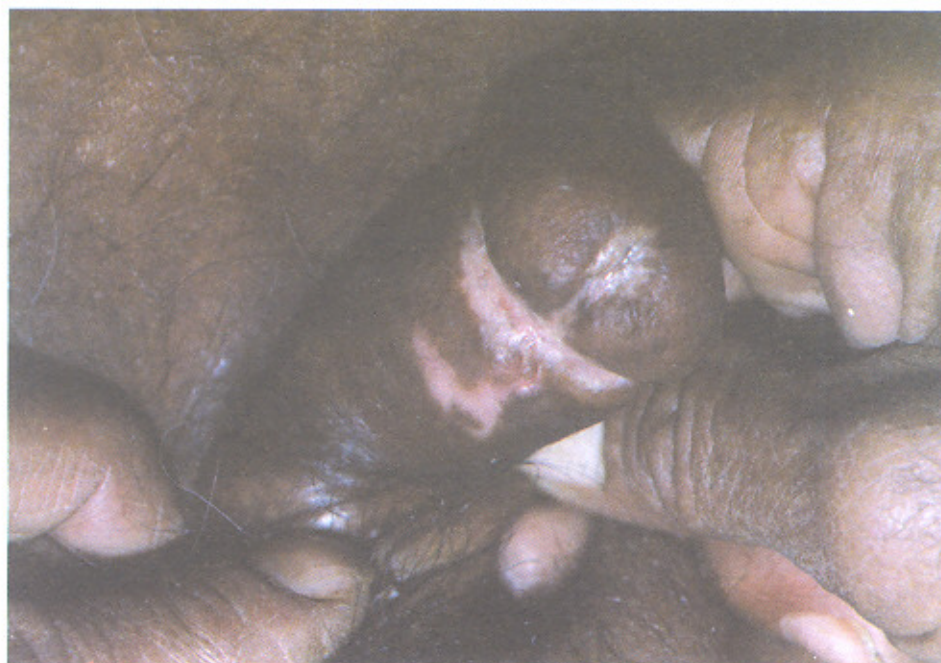بیمار مردی ۷۰ ساله است که از حدود ۷ سال پیش دچار لکه‌های دیگمانته در ناحیه شانه چپ گردیده بود. این ضایعات بتدریج گسترش یافته و نواحی وسیع‌تری از جمله نواحی لومبوساکرال و دست‌ها نیز درگیر شده بودند (شکل ۱). از حدود ۵ سال پیش لکه‌های پیگمانته با حاشیه کراتوتیک در نواحی صورت، تنه و اندامها ایجاد گردیده است (شکل ۱). از حدود یکسال قبل پلاک سفید رنگ اسکروتیک در ناحیه شفت پنیس با گسترش به ناحیه سوراخ پیش‌آبراه همراه با خارش (شکل ۲) و از دو ماه قبل از مراجعه نیز پاپول و پلاک‌های بنفش رنگ خارش‌دار در نواحی فلکسور مچ دست، مچ پا، ساعد و پشت دست‌ها ایجاد گردیده است (شکل ۳).

در مخاط دهان لکه‌های سفید رتیکولر در هردو سمت مخاط بوکال وجود داشت که بیمار شکایتی از آنها نداشت.

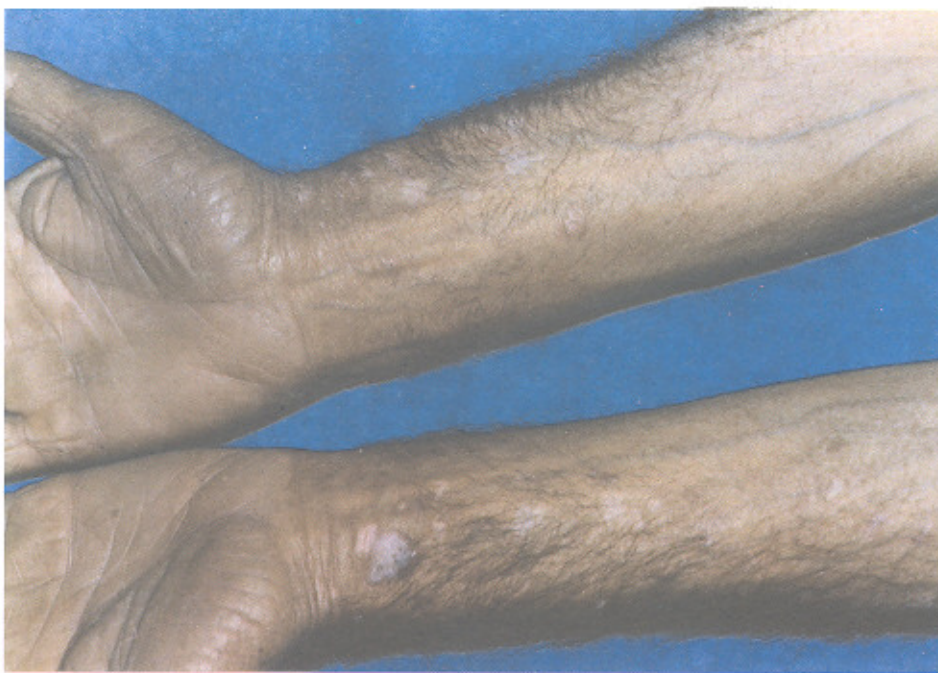مؤلف مسئول: دکتر جواد گلچای-رشت، بیمارستان رازی، گروه پوست



تصویر شماره ۱ - لکه‌های دیگمانته در شانه چپ بیمار و لکه‌های پیگمانته با حاشیه کراتوتیک روی تنه بیمار



تصویر شماره ۲ - پلاک اسکروتیک سفید رنگ شفت پنس



تصویر شماره ۳- پاپول و پلاک‌های بنفش رنگ خارش دار در ناحیه فلکسور میچ دست‌ها

## بحث

اگر چه بیماریهای لیکن پلانوس، ویتیلیگو، لیکن اسکروز آتروفیک و پوروکراتوز سطحی منتشر آکتینیک بصورت منفرد دیده می‌شوند ولی وجود همزمان چهار بیماری فوق در یک بیمار تا بحال گزارش نگردیده است. همراهی لیکن پلانوس با لیکن اسکروز در دو بیمار (۱)، همراهی لیکن پلانوس و مرفه آدر مخاط لب فوقانی یک بیمار مبتلا به ویتیلیگو (۲) و نیز همراهی لیکن پلانوس با ویتیلیگو (۳، ۴) و همراهی لیکن پلانوس با ویتیلیگو و آلوشیا آرناتا (۵-۷) قبلاً گزارش گردیده است. گزارشی از همراهی چهار بیماری مختلف شامل آلوشیا یونیورسالیس، ویتیلیگو، فرم اریترودرمیک pityriasis rubra pilaris و لیکن پلانوس در یک فرد ۴۳ ساله مبتلا به هپاتیت C مزمن (۸) و نیز همراهی پنج بیماری ویتیلیگو، آلوشیا آرناتا، انیکودیسτροφی، اسکروزدرمی لوکالیزه و لیکن پلانوس در یک بیمار ۳۹

ساله گزارش شده است (۹). همچنین یک بیمار مبتلا به پوروکراتوز Mibelli که دچار عفونت مزمن هپاتیت C به مدت طولانی بوده و سپس دچار ویتیلیگو سریعاً پیش رونده گردیده، گزارش شده است (۱۰).

اگر چه بعضی به همراهی تصادفی بیماریهای فوق بویژه لیکن پلانوس با ویتیلیگو معتقدند (۱۱)، ولی عده دیگری بر پاتوژنز مشترک این دو بیماری عقیده دارند (۳). همچنین مواردیکه در زمینه عفونت مزمن هپاتیت C گزارش گردیده است شاید بر نقش واکنش‌های ایمنولوژیک بویژه اتوایمنیتی در ایجاد اختلالات فوق تاکید دارد (۸، ۱۰، ۱۲). مورد معرفی شده اولین مورد از همراهی پوروکراتوز منتشر سطحی آکتینیک با لیکن پلانوس، لیکن اسکروز آتروفیک و ویتیلیگو می‌باشد که بیماری زمینه‌ای توضیح دهنده‌ای (مانند هپاتیت C مزمن در این بیمار)، وجود نداشته است.

- 1-Holmes SC, Burden AD. Lichen sclerosus and lichen planus: A spectrum of diseases, Report of two cases and review of the literature. *Clin Exp Dermatol* 1998; 23: 129-31.
- 2-Melato M, Gorgi N, Rizzardi C, et al. Associated localization of morphea and lichen planus of the lip in a patient with vitiligo. *Minerva Stomatol* 2000; 49: 549-54.
- 3-Rubisz-Brezezinska J, Buchner SA, Itin P. Vitiligo associated with lichen planus, Is there a pathogenic relationship? *Dermatology* 1996; 192: 176-78.
- 4-Ortonne JP, Perrot H, Thivolet J. Clinical and statistical study of 100 patients with vitiligo, II associated lesions. *Sem Hop* 1976; 52: 679-86.
- 5-Conte A, Inverardi D, Loconsole F, et al. A retrospective study of 200 cases of lichen. *G Ital Dermatol Venereol* 1990;125: 85-89.
- 6-De Padova MP, Reronesi S, Andriani GC, et al. Alopecia areata associated with onychodystrophy, vitiligo and lichen ruber planus. *G Ital Dermatol Venereol* 1987; 122: 191-92.
- 7-Aloi PG, Colonna SM, Manzoni R. Association of lichen ruber planus, alopecia areata and vitiligo. *G Ital Dermatol Venereol* 1987; 122: 197-200.
- 8-Cechi R, Giomi A, Tuci F, et al. Pityriasis rubra pilaris, lichen planus, alopecia universalis and vitiligo. *Dermatology* 1994; 188: 239-40.
- 9- Brenner W, Diem E, Gschnait F. Coincidence of vitiligo, alopecia areata, onychodystrophy, localized scleroderma and lichen planus. *Dermatologica* 1979; 150: 356-60.
- 10-Dippel E, Haas N, Czarnetzki BM. Porokeratosis of Mibelli associated with active chronic hepatitis and vitiligo. *Acta Dermatol Venereol* 1994 ;74: 463-64 .
- 11-Proter SR, Scully C, Ereson JW. Coexistence of lichen planus and vitiligo is coincidental. *Clin Exp Dermatol* 1994;19(4):300.
- 12-Podanyi B, Lengyel G, Harsing J, et al. Skin diseases associated with chronic hepatitis C. *Orv Hetil* 1998;139:2633-37 .