

درمان تعریق شدید زیر بغل با سم بوتولینوم نوع A

دکتر رحمت ا... سلمانیپور^۱، دکتر محمد جواد رحمانیان^۲

۱- استادیار ۲- دستیار، گروه پوست؛ دانشکده پزشکی، دانشگاه علوم پزشکی شیراز

<p>مقدمه: تعریق شدید زیر بغل موجب استرس شدید در اشخاص مبتلا به این عارضه می شود. روشهای درمانی موضعی و جراحی موجود چندان موثر نبوده یا همراه با عوارض غیرقابل قبول برای بیماران می باشد.</p> <p>هدف: در این مطالعه اثر توکسین بوتولینوم نوع A (Dysport) در درمان این عارضه بررسی گردید.</p> <p>بیماران و روشها: این مطالعه طی ۷ ماه بر روی ده نفر مبتلا به تعریق شدید زیر بغل انجام شد. بعد از مشخص کردن ناحیه تعریق شدید زیر بغل با استفاده از تست ید-نشاسته (Iodine-starch test) مقدار ۱۲۵ واحد از دارو (Dysport) بصورت درون جلدی در زیر بغل</p>	<p>بیماران تزریق شد.</p> <p>یافته ها: همه بیماران بدون هیچ عارضه ای درمان را به خوبی تحمل کردند و حدوداً یک هفته بعد از تزریق دارو توقف نسبتاً کامل تعریق (آنهیدروز) زیر بغل را بمدت ۷-۴ ماه تجربه کردند.</p> <p>نتیجه گیری: توکسین بوتولینوم نوع A می تواند به عنوان یک درمان مناسب و موثر و سریع برای تعریق شدید زیر بغل معرفی شود.</p> <p>واژه های کلیدی: توکسین بوتولینوم نوع A، هیپرهیدروزیس، درمان</p>
---	---

اسکار، از دست دادن موی زیر بغل، درد و گاهی عود تعریق همراه می باشد (۱).

اخیراً از توکسین بوتولینوم نوع A (که به دو فرم Botox و Dysport موجود است) به عنوان دارویی موفق و موثر در درمان تعریق موضعی نامبرده میشود (۴ و ۳). مکانیسم اثر این دارو از طریق مهار ترشح استیل کولین در نواحی پری سیناپتیک (Presynaptic) می باشد (۶-۴). در این مطالعه اثر درمانی تزریق درون جلدی این دارو بر تعریق شدید زیر بغل بررسی شده است.

بیماران و روشها

در این مطالعه ده بیمار که همه آنها از کودکی دچار تعریق شدید زیر بغل بودند و به درمانهای معمول پاسخ مناسب نداده بودند انتخاب شدند.

مقدمه

تعریق شدید زیر بغل یک عارضه استرس زا بوده و موجب خیس و کثیف شدن لباسها می شود. اشخاص مبتلا اغلب در حالت شدید و ناراحت کننده جهت درمان به پزشک مراجعه می کنند (۱). روشهای درمانی موجود عبارتند از: درمانهای موضعی، داروهای آنتی کولینرژیک سیستمیک و یونتوفوروز (Iontophoresis) (۱). اگر این درمانها موثر نباشند و یا ایجاد عارضه و ناراحتی کنند می توان از روشهای جراحی جهت درمان کمک گرفت (۱ و ۲). جراحی بطور شایع با عوارضی همچون خونریزی،

مؤلف مسئول: دکتر رحمت ا... سلمانیپور - شیراز، خیابان زند، درمانگاه فوق تخصصی شهید دکتر فقیهی، طبقه چهارم، درمانگاه پوست

این بیماران در معاینه عصبی و پوستی مشکلی بجز تعریق شدید نداشتند. قبلاً در مورد روش کار و عوارض احتمالی درمان با بیماران صحبت شد. سپس قبل از تزریق دارو نواحی تعریق شدید زیر بغل در دو طرف بطور جداگانه با استفاده از روش ید-نشاسته مشخص گردید. در این تست زیر بغل را با محلول ید (دو گرم ید در ۱۰ سی سی روغن کرچک حل شد و حجم آن با الکل به ۱۰۰ سی سی رسانده شد) رنگ آمیزی نموده و بعد از خشک شدن پودر نشاسته روی آن پاشیده شد. این ترکیب با عرق به رنگ آبی تیره درمی آید. سپس توکسین بوتولینوم نوع A (Dysport)^{*} را با ۲ سی سی نرمال سالین رقیق نموده و حجم آنرا به ۲ سی سی رسانده و تحت شرایط بهداشتی و آسپتیک با استفاده از سوزن 27 gauge، نیم سی سی (۱۲۵ واحد) از دارو به روش درون جلدی در ۶-۵ نقطه در هر طرف زیر بغل بطور جداگانه در نواحی که قبلاً با رنگ آمیزی به رنگ آبی تیره درآمده بود تزریق شد. سپس بیماران به مدت ۷ ماه به ترتیب ۱، ۲، ۴، ۸، ۱۶، ۲۸ هفته بعد از درمان با استفاده از تست ید-نشاسته بطور متوالی تحت نظر قرار گرفتند.

یافته‌ها

در این مطالعه ۳ بیمار زن و ۷ بیمار مرد که در محدوده سنی ۵۹-۲۱ سال (سن متوسط ۳۴/۸ سال) بودند درمان شدند. ۵-۳ روز (متوسط ۴ روز) بعد از تزریق دارو کاهش تعریق زیر بغل توسط بیماران محسوس شد. عرق کردن زیر بغل از روز هفتم به بعد بطور نسبتاً کامل متوقف گردید و این توقف ۷-۴ ماه (متوسط ۵/۵ ماه) بطول انجامید. عدم

تعریق زیر بغل در ۵ بیمار ۷ ماه، در یک بیمار ۶ ماه، در ۳ بیمار ۵ ماه و در یک بیمار ۴ ماه بطول انجامید. پس از این مدت زیر بغل دوباره شروع به عرق کردن نمود. موفقیت در درمان و توقف تعریق زیر بغل بیماران بطور سریال با تست ید-نشاسته و فتوگرافی قبل (شکل ۱) و بعد از درمان (شکل ۲) نشان داده شد.

بیماران بدون هیچ عارضه‌ای تزریق دارو را تحمل نمودند و تغییری در قدرت عضلانی بیماران مشاهده نشد.

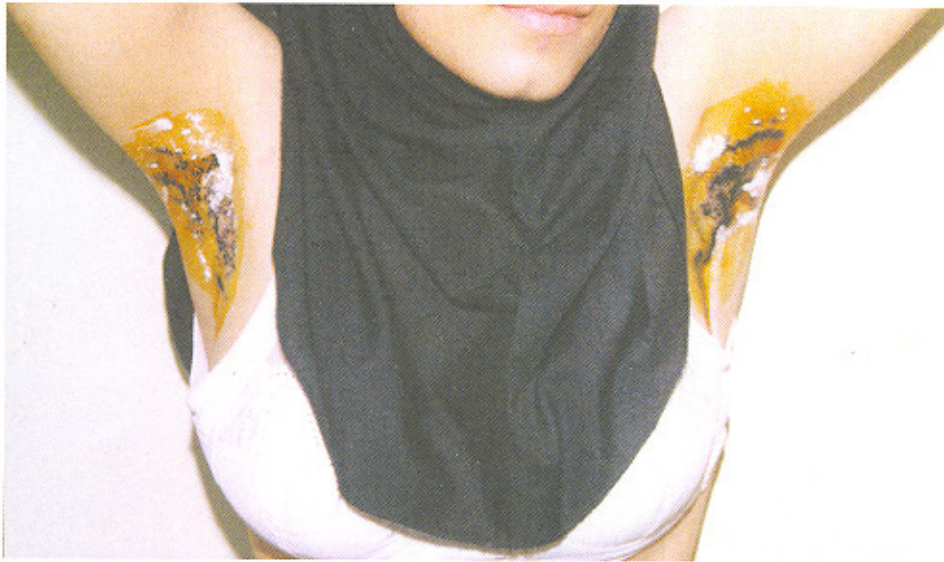
بحث

این مطالعه نتایج مطالعات قبلی (۸ و ۱) در مورد تأثیر توکسین بوتولینوم نوع A در درمان تعریق شدید زیر بغل را تأیید نمود. تزریق درون یا زیر جلدی توکسین بوتولینوم نوع A در درمان بیماران مبتلا به تعریق شدید موضعی بسیار موثر و بدون عارضه است (۷ و ۱۰). توکسین بوتولینوم نوع A با مهار انتقال کولینرژیک استیل کولین به غدد عرقی باعث کاهش تولید عرق می‌شود (۱۰ و ۵).

در این مورد هیچ عارضه‌ای و به ویژه ضعف عضلانی در ناحیه شانه مشاهده نشد. شاید این موضوع را این گونه بتوان توجیه کرد که میزان داروی تزریقی در زیر بغل بقدری کم بوده که تأثیری روی عضلات بزرگ کمر بند شانه‌ای نگذاشته است.

در نتیجه تزریق درون جلدی توکسین بوتولینوم نوع A یک درمان جدید و ساده و نسبتاً بی‌خطر برای کنترل تعریق شدید زیر بغل می‌باشد و ممکن است به عنوان بهترین درمان جهت تعریق موضعی که به دیگر درمان‌های موجود جواب مناسب نداده‌اند شناخته شود.

* Ipsen limited, 1 Bath Road, Maidenhead, Berkshire, England, 500 Mouse Units



شکل شماره ۱: تعریق شدید زیر بغل قبل از تزریق توکسین بوتولینوم که با تست ید-نشاسته به رنگ آبی تیره درآمده است.
رجوع شونده صفحه ۱۱ (شکل ۱)



شکل شماره ۲: توقف تعریق پس از درمان (آنهیدروز) که با تست ید-نشاسته رنگ آبی تیره حاصل نشده است.
رجوع شونده صفحه ۱۱ (شکل ۲)

1. Bushara KO, Park DM, Jones JC, et al. Botulinum toxin- a possible new treatment for axillary hyperhidrosis. *Clin Exp Dermatol* 1996; 21:276-78.
2. Heckmann M, Breit S, Baumann A, et al. Side – controlled intradermal injection of Botulinum toxin A in recalcitrant axillary hyperhidrosis. *J Am Acad Dermatol* 1999; 41:987-90.
3. Naumann M, Zellner M, Toyka KV, et al. Treatment of gustatory sweating with botulinum toxin. *Ann Neurol* 1997; 42:973-75.
4. Schulze Bonhage A, Schroder M, Febert A. Botulinum toxin in the therapy of gustatory sweating. *J Neurol* 1996; 243:143-46.
5. Odderson IR. Axillary hyperhidrosis: treatment with botulinum toxin A. *Arch Phys Med Rehabil* 1998; 79:350-52.
6. Schnider P, Binder M, Auff E, et al. Double – blind trial of botulinum A toxin for the treatment of focal hyperhidrosis of the palms. *Br J Dermatol* 1997; 136:548-52.
7. Naumann M, Bergmann I, Hofmann U, et al. Botulinum toxin for focal hyperhidrosis: technical considerations and improvements in application. *Br J Dermatol* 1998; 139:1123-24.